

Vous trouverez dans ce bulletin les dernières connaissances dans le domaine de l'arthroplastie de hanche.

Le 18 MARS 2010  
Numéro 2

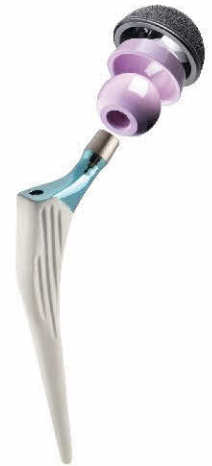Docteur Jacques Lenfant  
Chirurgie Orthopédique et traumatologique

Clinique Saint Jean de Dieu  
19 rue Oudinot  
75007 paris

Cabinet Médical  
22 rue Philibert Delorme  
75017 Paris

Tel 01 47 63 23 31

www.hanche-genou-epaule.com  
dr.jlenfant@gmail.com



# Quoi de neuf en chirurgie de la hanche :

## Le conflit fémoro-acétabulaire :

Le conflit antérieur de la hanche est caractérisé par un contact anormal entre des zones du cotyle et de la tête fémorale. Il survient chez l'adulte jeune, et souvent sportif, et est responsable de la survenue d'une arthrose précoce.

### La physiopathologie :

Il en résultera une zone de souffrance localisée sur le cartilage et le labrum. Cette anomalie peut siéger soit sur la tête fémorale il s'agira alors d'un effet *came*, soit sur le rebord antérieur du cotyle, il s'agira alors d'un effet « *tenaille* ».

#### 1°) le conflit par effet *came* :

il s'agit d'un défaut de sphéricité de la tête fémorale. Il existe un défaut de courbure de la tête dans la partie antérieure créant une « **véritable bosse** » qui va rentrer en conflit avec le cotyle, créant ainsi une zone de souffrance cartilagineuse, à l'origine de l'apparition de véritables clapets cartilagineux. L'étiologie de ce trouble reste incertaine. Peut-être «une épiphysiolyse silencieuse » pouvant être la **principale cause d'arthrose de hanche du sujet de moins de 50 ans** (environ 40 %).

#### 2°) le conflit par effet *tenaille* :

L'anomalie siège au niveau du cotyle par une proéminence du rebord antérieur. Cela entraîne un contact anormal entre le rebord antérieur du cotyle et la tête fémorale.

Cette anomalie peut-être due, soit à une rétroversion du cotyle, soit une proéminence du rebord antérieure ou encore une *Cox a profunda*.

Il existera une souffrance du labrum dû à sa compression entre le col fémorale et le cotyle.

### La clinique :

il s'agit souvent de **patients jeunes, sportifs** (sports ou la hanche est soumise à de grandes amplitudes en section : arts martiaux, danse, football,...).

Il s'agit d'une **douleur de hanche**, siégeant au niveau du **grand trochanter** ou des **adducteurs**, survenant après un effort sportif. Elle va commencer progressivement engendrant une gêne surtout en flexion. **Au début, le diagnostic est souvent, à tors, une tendinite des adducteurs.**

La marche est le plus souvent normale, parfois on note une très légère boiterie.

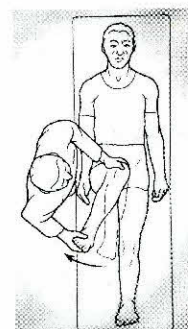
Dans les deux cas, les patients présentent un test de conflits positifs (« *impingement test*») avec **une douleur provoquée en flexion, rotation interne et adduction.**

#### Dans les conflits par effet *came* :

La flexion de hanche est limitée ainsi que la rotation interne à 90° de flexion. La survenue

Dans ce numéro

Le Conflit Fémoro-acétabulaire



est souvent plus précoce vers 30 ans, et touche plus les hommes. L'anomalie est bilatérale une fois sur deux même si une seule hanche est symptomatique.

#### Dans les conflits par effet tenaille :

Les amplitudes sont mieux conservées et plus longtemps. Sa survenue est plus tardive vers 40 ans et touchera plus les femmes. La douleur est plus aiguë survenant après un effort physique.


Si la clinique n'est pas claire, un bloc test par injection de xylocaïne permettra d'affirmer l'origine articulaire de la douleur.

#### Le bilan

##### les radiographies standards :

La radio de bassin de face permet de rechercher une rétroversion du cotyle : signe du croisement et signe de la paroi postérieure.

Sur la radio de hanche de face et profil on recherchera un débord antérolatérale à la jonction tête col: la tête apparaît hypertrophique, asphérique, décrite parfois comme phallique (« cross de revolver » pour les anglo-saxons). La présence de kyste sur le col fémoral est pathognomonique du conflit fémoro-acétabulaire.



##### L'arthro-IRM

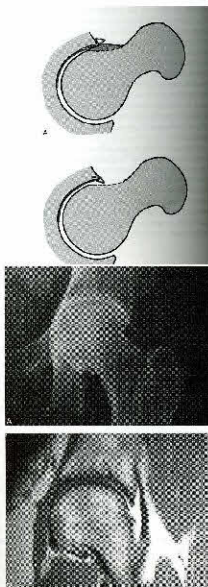
C'est l'examen essentiel. Il doit être réalisé avec une grande minutie et selon un protocole bien défini avec des coupes radiales permettant de bien quantifier l'importance de la bosse et de la pince, mais aussi de visualiser les lésions du labrum et du cartilage.

##### Le traitement

Il sera médical au début avec une mise au repos et un traitement par **anti-inflammatoire et antalgique**. Celui-ci ne doit pas masquer l'aggravation des lésions articulaires. La **rééducation doit être très douce car elle risque de forcer sur le conflit ne faisant que l'aggraver**. En cas d'inefficacité après 3 à 6 mois, le traitement chirurgical est proposé afin d'éviter une aggravation notable des lésions.

##### Le traitement chirurgical.

Il consistera à faire disparaître le conflit entre la tête fémorale et le cotyle, soit en réséquant la « bosse céphalique » (si effet came), soit par une ostéotomie du rebord antérieur du cotyle (si effet pince), ou les deux. Souvent il faudra associer un geste de réinsertion du Labrum. Cette chirurgie peut être réalisée à ciel ouvert le plus souvent par des **voies mini-invasives antérieures** (Heuter) ou **antérolatérales** (Röttinger), mais aussi par **chirurgie arthroscopique** qui permet de réséquer la bosse céphalique assez facilement. Les suites sont simples le plus souvent et cela permet d'éviter l'apparition d'une arthrose à terme.



## Dr Jacques LENFANT

Ancien interne des Hôpitaux de Paris  
Ancien chef de clinique assistant des Hôpitaux de Paris  
Membre de la Société Française de chirurgie Orthopédique et Traumatologique  
Membre de la société Française d'arthroscopie  
Membre de l'American association of Orthopedic Surgery

Master de biomécanique de l'École des Arts et Métiers  
Master d'économie et de gestion de la Santé Paris Dauphine

### Clinique Saint Jean de Dieu

19 rue Oudinot  
75007 Paris

Tél. secretariat : 01.47.63.23.31  
Email : [dr.jlenfant@gmail.com](mailto:dr.jlenfant@gmail.com)

